






# RUPTURA DO MÚSCULO GASTROCNÊMIO EM BOVINOS: AVALIAÇÃO CLÍNICA E ULTRASSONOGRÁFICA

## GASTROCNEMIUS MUSCLE RUPTURE IN CATTLE: CLINICAL AND ULTRASONOGRAPHIC EVALUATION

Juliana Portela Gonçalves Fagundes<sup>1</sup> , Gabrielle Araujo Rodrigues dos Santos<sup>1</sup> ,  
Gabriel Costa Silva<sup>1</sup> , Daniela Becker Birgel<sup>2</sup>  e Eduardo Harry Birgel Junior<sup>2</sup> 

### RESUMO

A ruptura do músculo gastrocnêmio em bovinos está frequentemente associada a trauma mecânico ou esforço excessivo, geralmente decorrente de quedas ou escorregões em superfícies escorregadias. Distúrbios metabólicos, como hipocalcemia e deficiência de fósforo, podem predispor os animais à lesão ao comprometer a contração muscular e a integridade tecidual. Em razão do decúbito prolongado, da dor intensa e da miopatia degenerativa, os animais acometidos são frequentemente submetidos à eutanásia. Foram diagnosticados dois casos de ruptura do músculo gastrocnêmio em bovinos. O primeiro envolveu um bezerro macho, com 20 dias de idade e 50 kg, que apresentava claudicação unilateral severa, incapacidade de apoio no membro afetado e jarrete acentuadamente caído. O exame físico sugeriu ruptura muscular, confirmada por ultrassonografia, cujos achados incluíram alteração da ecotextura e da ecogenicidade, acúmulo extenso de líquido, perda do alinhamento das fibras musculares, descontinuidade completa e retração das porções proximais do músculo. O tratamento conservador consistiu em imobilização com gesso associada à muleta de Thomas, com recuperação satisfatória após 28 dias de internação. O segundo caso envolveu uma vaca Nelore de 450 kg, incapaz de se levantar após coleta de embriões sob anestesia epidural, cuja administração exigiu múltiplas infiltrações. O exame físico revelou aumento de volume lombossacral e postura bilateral em “perna de coelho”. A estabilização com gesso acrílico foi ineficaz, e a eutanásia foi realizada. A escassez de relatos na literatura reforça a relevância deste estudo, contribuindo para o aprimoramento do diagnóstico ultrassonográfico e discussão das abordagens terapêuticas e dos fatores predisponentes.

**Palavras-chave:** bandagem, injúria muscular, membro pélvico, muleta de Thomas, ultrassonografia.

### ABSTRACT

Gastrocnemius muscle rupture in cattle is frequently associated with mechanical trauma or excessive exertion, often following falls or slips on slippery surfaces. Metabolic disorders, such as hypocalcemia and phosphorus deficiency, can predispose animals to injury by compromising muscle contraction and tissue integrity. Due to prolonged recumbency, intense pain, and degenerative myopathy, affected animals are frequently euthanized. Two cases of gastrocnemius muscle rupture in cattle were diagnosed. The first involved a 20-day-old, 50 kg male calf that presented with severe unilateral lameness, inability to bear weight on the affected limb, and a markedly dropped hock. Physical examination suggested muscle rupture, confirmed by ultrasonography, which showed altered echotexture and echogenicity, extensive fluid accumulation, loss of muscle fiber alignment, complete discontinuity, and retraction of the proximal portions of the muscle. Conservative treatment consisted of a plaster cast and a Thomas splint, with satisfactory recovery after 28 days of hospitalization. The second case involved a 450 kg Nelore cow, unable to stand after an embryo collection under epidural anesthesia, the administration of which required multiple infiltrations. Physical examination revealed increased lumbosacral volume and bilateral “rabbit leg” posture. Stabilization with an acrylic cast was ineffective, and euthanasia was performed. The scarcity of reports in the literature underscores the study’s relevance, contributing to the improvement of ultrasonographic diagnosis and to the discussion of therapeutic approaches and predisposing factors.

**Keywords:** bandage, muscle injury, pelvic limb, Thomas splint-cast, ultrasound.

**1** Programa de Residência em Saúde Animal e Ambiental, Área de concentração – Clínica Médica e Cirúrgica de Grandes Animais – Ruminantes, Faculdade de Zootecnia e Engenharia de Alimentos (FZEA), Universidade de São Paulo (USP). Pirassununga, SP, Brasil.

**2** Clínica de Bovinos e Pequenos Ruminantes. Departamento de Clínica Médica, Faculdade de Zootecnia e Engenharia de Alimentos (FZEA), Universidade de São Paulo (USP). Pirassununga, SP, Brasil.



Autora para correspondência:  
julianaportelafagundes@gmail.com

Revista Brasileira de Buiatria  
Volume 1, Número 1, p. 01-10, 2026

Publicado em 02 de junho de 2026

ISSN 2763-955X

DOI: 10.70061/2763-955X.2026.003



Associação Brasileira  
de Buiatria



## INTRODUÇÃO

O músculo gastrocnêmio é um dos principais componentes do grupo muscular posterior do membro pélvico dos bovinos. Participa ativamente do aparelho extensor do tarso, auxiliando na extensão do jarrete e na flexão das articulações digitais. Suporta grande parte do peso corporal e está envolvido no movimento de propulsão<sup>1,2</sup>. Localiza-se na região caudal da perna, composto por duas cabeças musculares (lateral e medial), que se originam nos côndilos femorais, na face caudal do fêmur, e se unem distalmente para formar o tendão calcâneo comum<sup>1</sup>. É intimamente ligado ao músculo sóleo, adjacente à sua porção lateral, e contribui para a funcionalidade conjunta. Também está associado ao músculo flexor digital profundo, que corre

em paralelo, compartilhando o tendão de inserção no calcâneo. O músculo gastrocnêmio é suprido por ramos das artérias tibiais caudais e a inervação é fornecida pelo nervo tibial, derivado do plexo lombossacro<sup>2,3</sup> (Figura 1).

A ruptura do músculo gastrocnêmio em bovinos é uma enfermidade que compromete tanto o bem-estar quanto a produtividade, podendo justificar o abate ou a eutanásia, dependendo de sua gravidade e da idade do animal<sup>5</sup>. Existe uma carência de informações sobre os fatores predisponentes<sup>6</sup>, que contribuem para sua ruptura. Entre as possíveis causas descritas na literatura, destacam-se os traumas mecânicos, frequentemente associados a complicações neuromusculares que ocorrem no período do parto<sup>3,5</sup>. Além disso, a permanência em superfícies escorregadias, que forçam

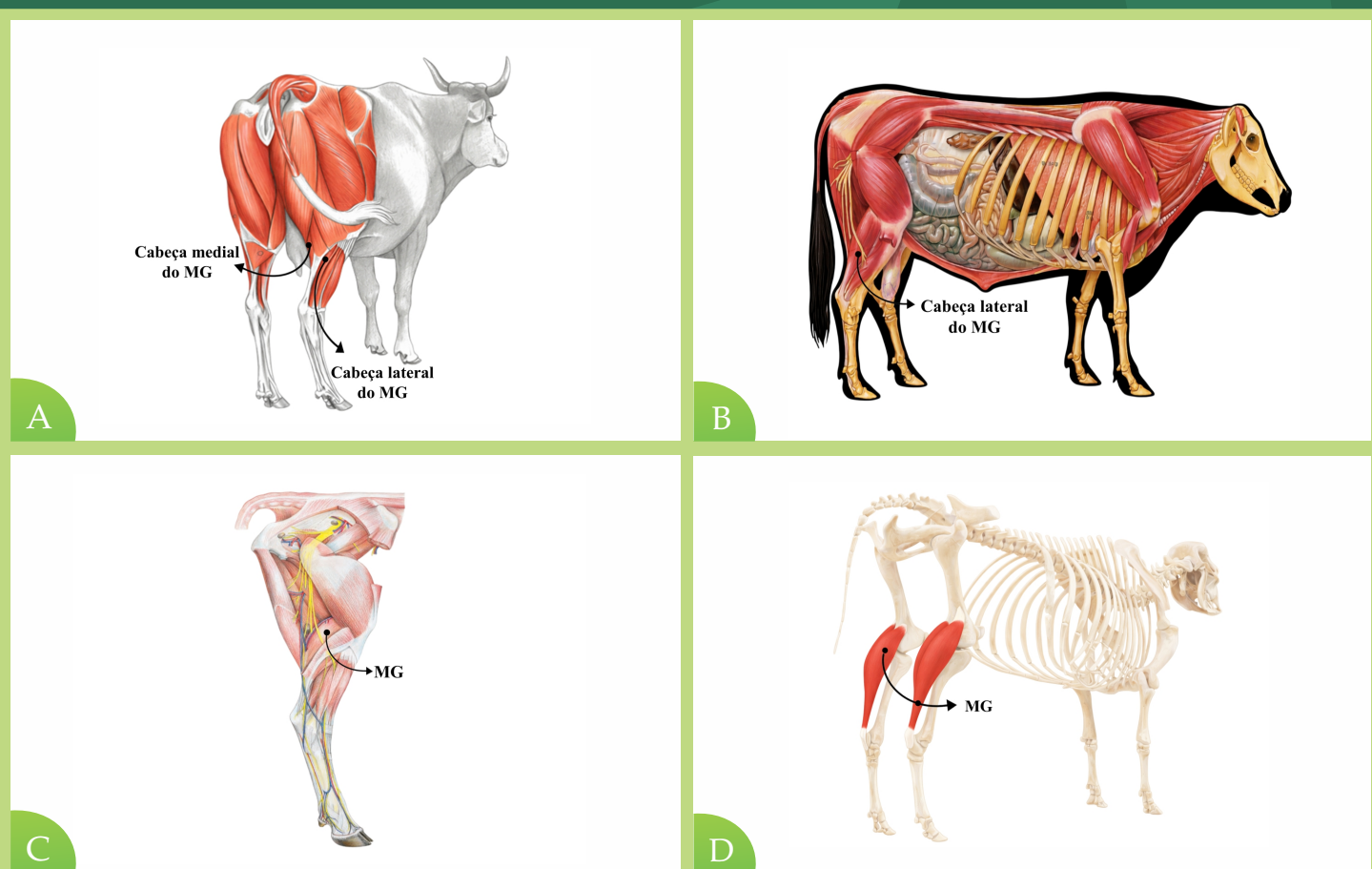
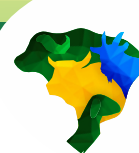

Figura 1. Representação esquemática da anatomia do músculo gastrocnêmio (MG) em bovinos, evidenciando suas (A) cabeças medial e (A e B) lateral, bem como suas relações anatômicas com as estruturas (C) musculares e (D) ósseas adjacentes no membro pélvico. (Fonte: Adaptado de Spugeon et al.<sup>4</sup> e Budras e Habel<sup>1</sup>).



os animais a realizarem movimentos repetitivos e abruptos para se levantar, aumenta substancialmente o risco<sup>5,7</sup>. Entre os fatores predisponentes para a ocorrência também são citados na literatura a hipocalcemia<sup>7</sup>, a deficiência de fósforo<sup>6</sup>, a deficiência de vitamina D<sup>3</sup> e lesões por compressão decorrentes de longos períodos em decúbito<sup>3</sup>, como observado na síndrome da vaca caída<sup>5</sup>. A combinação desses fatores cria um cenário propício ao comprometimento estrutural das fibras musculares.

Embora descrito em compêndios de medicina interna, há poucos relatos científicos sobre o tema<sup>6</sup>, sendo que, na literatura consultada, não foram encontradas informações sobre diagnóstico ultrassonográfico, e são escassas as fontes que descrevem seus fatores predisponentes e que se correlacionem com o trauma nas vértebras sacrais. O objetivo deste relato é a descrição detalhada de dois casos de ruptura do músculo gastrocnêmio.

## RELATO DO CASO

Foram acompanhados dois casos clínicos em bovinos. No primeiro caso, foi encaminhado ao Hospital Veterinário (HOVET) da Faculdade de Zootecnia e Engenharia de Alimentos (FZEA) da Universidade de São Paulo (USP), *Campus* Pirassununga, São Paulo, um bezerro macho de 20 dias de vida, com 50 kg, com a queixa de não conseguir apoiar o membro posterior esquerdo (MPE) há quatro dias. Durante a anamnese, um funcionário relatou que o animal era mantido em baia coletiva e não foi observado nenhum episódio de trauma.

Ao exame físico inicial, observaram-se parâmetros fisiológicos dentro do normal. O animal apresentava grau severo de claudicação, caracterizada pela impotência funcional do MPE. Face à dificuldade de apoio do MPE, apresentava achinelamento do membro posterior direito ([Vídeo 1](#)). Durante a locomoção, observava-se hiperflexão da articulação do tarso, o que

levava à queda da tuberosidade calcânea em direção ao solo. Com o animal em decúbito lateral direito, foi realizada a palpação da região do músculo gastrocnêmio e notou-se edema em relação ao membro contralateral e frouxidão do tendão calcâneo, próximo ao jarrete.

Foi realizada colheita de sangue para exames laboratoriais, não sendo observadas alterações nos valores do eritrograma e do leucograma do bezerro, analisados por meio de analisador hematológico veterinário automático, modelo BC-2800Vet<sup>®</sup>, da marca *Shenzhen Mindray Bio-Medical Electronics Co., Ltd.*, Shenzhen, Guangdong, China, fundamentado nos princípios da impedância elétrica para contagem celular e da fotometria para a determinação da concentração de hemoglobina. Na avaliação bioquímica, realizada por meio de analisador bioquímico automático, modelo EXC 200<sup>®</sup>, da Zybio Inc., Chongqing, China, baseado no princípio da fotometria por absorvância, com leitura espectrofotométrica para determinação quantitativa dos analitos, foram obtidos valores de 130,9 U/L para a creatina quinase (CK) e de 60,5 U/L para a aspartato aminotransferase (AST) (Tabela 1). Apesar dos valores de AST estarem dentro do padrão de normalidade, acredita-se que a alteração nos valores tenha ocorrido no dia da ruptura, portanto, no primeiro dia de internamento, não haveria aumento substancial destas enzimas<sup>8</sup>.

A fim de descartar uma possível fratura, foi realizado exame radiográfico nas projeções ortogonais craniocaudal e mediolateral da região tibiotársica e metatarsofalangeana, que confirmou a ausência de fraturas e a preservação das estruturas ósseas do calcâneo. Em seguida, foi realizado o exame ultrassonográfico para análise dos tecidos moles da região. Para a realização da ultrassonografia musculoesquelética, o paciente foi posicionado em decúbito lateral direito e realizada a tricotomia de ambos os membros, abrangendo a porção caudal média da coxa até a ponta do calcâneo. O exame foi realizado por meio de ultrassom



Tabela 1. Comparação dos resultados do hemograma e da bioquímica sérica obtidos no primeiro dia de internação e após um mês de acompanhamento hospitalar.

Hemograma			
Variáveis	Resultado		Valores de referência <sup>9</sup>
	Dia 1	Dia 30	
Hemoglobina (g/dL)	9,3	10,6	8,4 ± 12
VCM (fL)	10,3	31,7	36 ± 50
CHCM (g/dL)	27,9	30,8	38 ± 43
Leucócitos totais (μL)	12,7	16,6	16 (8,8 ± 2,5)
Bastonetes (μL/%)	0(0%)	4,98 (3%)	0,0 ± 0,2
Neutrófilos segmentados (μL/%)	2,667 (21%)	5,478 (33%)	3,0 ± 1,8
Linfócitos (μL/%)	9,779 (77%)	9,462 (57%)	4,7 ± 0,4
Monócitos (μL/%)	0 (0%)	0,83 (5%)	0,7 ± 0,4
Eosinófilos (μL/%)	0,254 (2%)	0,166 (1%)	0,5 ± 0,2
Basófilos (μL/%)	0 (0%)	0,166 (1%)	< 0,1

Bioquímico			
Variáveis	Resultado		Valores de referência <sup>9</sup>
	Dia 1	Dia 30	
Creatina quinase (U/L)	130,9	60,8	4,8 a 12,1 (7,4 ± 2,4)
Aspartato aminotransferase (U/L)	60,5	34,6	78 a 132 U/L (105 ± 27)

portátil, modelo M5-VET<sup>®</sup>, da marca *Shenzhen Mindray Bio-Medical Electronics Co., Ltd.*, Shenzhen, Guangdong, China, equipado com um transdutor convexo multifrequencial de 2 a 5 MHz. Para uma análise completa, os cortes foram realizados ao longo de toda a extensão, desde a região proximal, na junção miotendínea, até a região distal.

No MPE claudicante, observaram-se alterações de ecotextura, ecogenicidade e conformação na região do músculo gastrocnêmio. Dentre os achados, foram identificadas áreas extensas de coleções de líquido, que sugeriam a presença de hematoma e edema, além de perda da arquitetura do paralelismo das fibras musculares, resultando em uma descontinuidade total e retração de porções proximais do músculo. O tendão calcâneo comum apresentava aspecto espessado, irregular, heterogêneo e hiperecogênico (Figura 1 e Vídeo 2 [📺](#)). O exame do membro contralateral foi

realizado em seguida, utilizando a mesma técnica, para servir como referência anatômica das estruturas (Figura 3 e Vídeo 3 [📺](#)).

Para o tratamento, decidiu-se pela abordagem conservativa da lesão, utilizando bandagem gessada e uma muleta de Thomas (Figura 4). Durante a imobilização, o bezerro foi mantido em decúbito lateral esquerdo, contido manualmente por um auxiliar, que aplicou leve pressão sobre a tábua do pescoço. Manteve-se o membro afetado em posição fisiológica de sustentação do peso, usando o membro posterior contralateral normal como referência, e o pé levemente flexionado. Inicialmente, utilizou-se fio de aço galvanizado de 0,45 mm para amarrar o casco à porção distal da muleta, realizou-se a aplicação de malha ortopédica, seguida de algodão ortopédico, cobrindo uniformemente do casco até acima do jarrete. Sobre essas camadas, aplicou-se gesso acrílico, conferindo

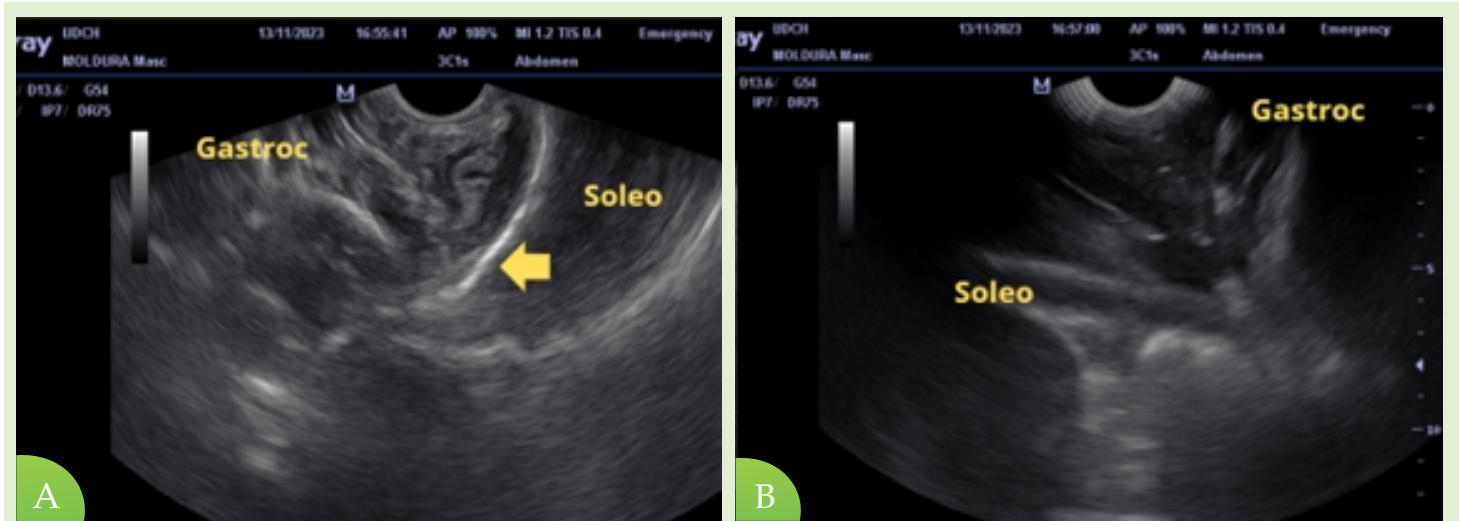


Figura 2. Exame ultrassonográfico do membro posterior esquerdo: (A) Face externa/lateral do membro posterior esquerdo rompida, com áreas extensas de coleção de líquido, descontinuidade total e retração das porções proximais do músculo gastrocnêmio. Tendão calcâneo comum, com aspecto espessado, irregular, heterogêneo e hiperecogênico (seta). (B) Face interna/medial do membro posterior esquerdo rompida, com áreas extensas de coleções de líquido, caracterizadas por pontos anecoicos na imagem, representando hematoma e inflamação local, em porção de músculo gastrocnêmio.

estabilidade ao membro. Em seguida, fixou-se a muleta de Thomas, ajustada para um bezerro de 50 kg, com diâmetro interno de 20 cm e comprimento de 80 cm, assegurando a imobilização e permitindo a retirada da muleta de Thomas a qualquer momento, preservando a bandagem. O bezerro foi mantido em baia individual,

com cama alta, para maior conforto. Nos primeiros dias após a colocação da bandagem e da muleta, o animal era colocado em estação com auxílio (Figura 5).

Foi administrado anti-inflamatório não esteroide, meloxicam (Maxicam 2%, Ourofino Saúde Animal, Brasil), na dose de 0,5 mg/kg por três dias, o

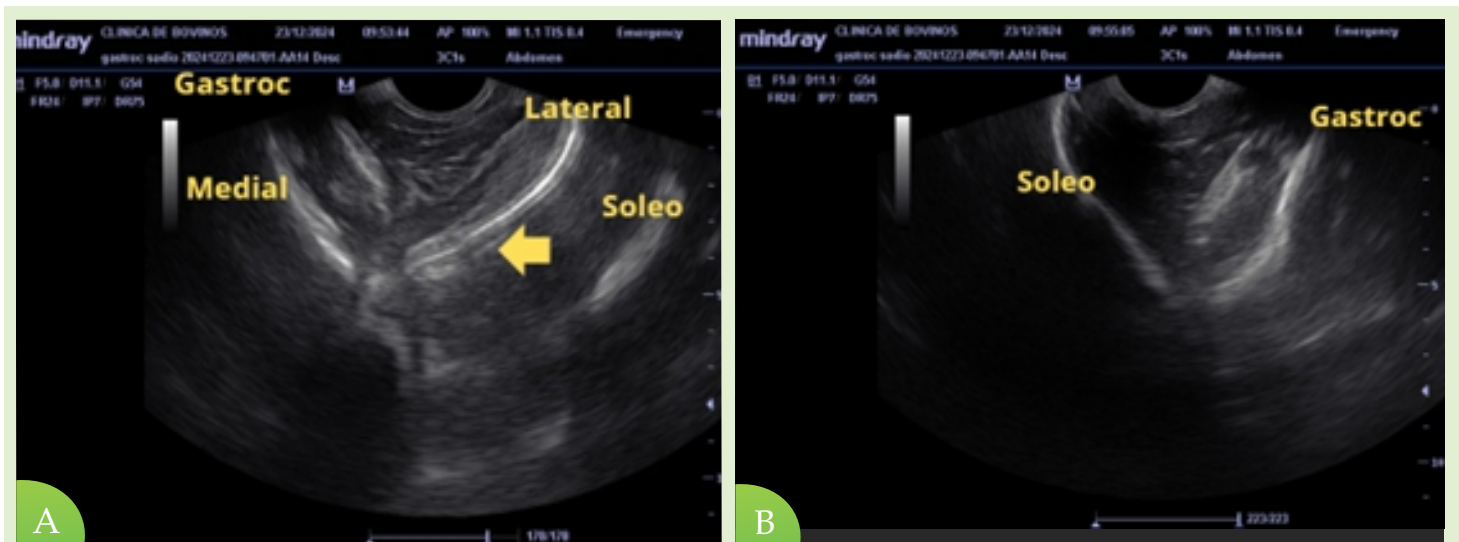


Figura 3. Exame ultrassonográfico do membro posterior direito: (A) Face externa/lateral do membro posterior direito, usado como referência anatômica em padrão normal. Podemos notar a diferença entre os padrões heterogêneos entre fibras musculares, diferenciando a cabeça medial e lateral do músculo gastrocnêmio, seguido pela apresentação levemente hipoeoica do músculo sóleo e pela inserção do tendão calcâneo comum (seta). (B) Face interna/medial do membro posterior direito, usado como referência anatômica em padrão normal. Músculos gastrocnêmio e sóleo intimamente ligados.

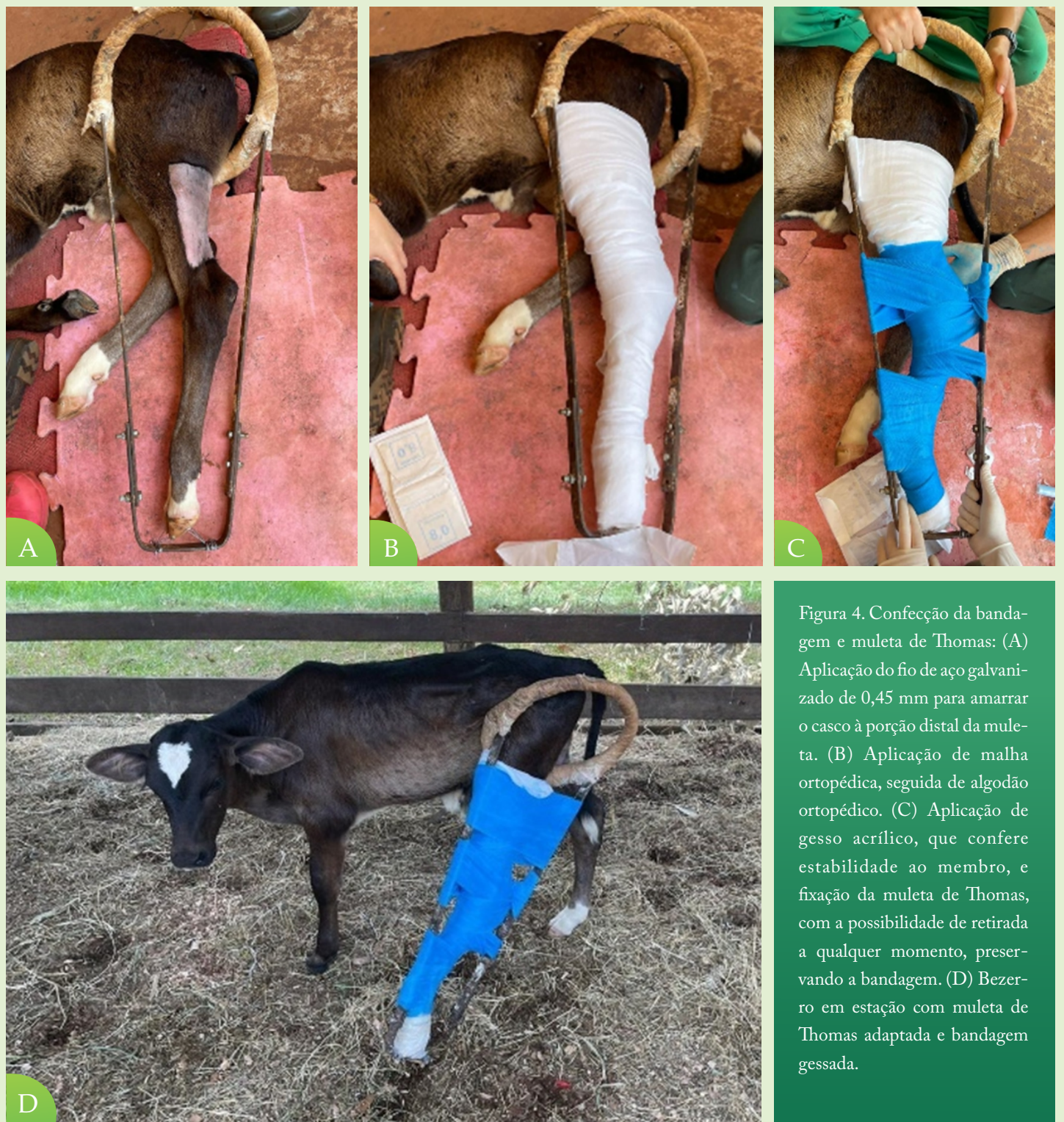

Figura 4. Confeção da bandagem e muleta de Thomas: (A) Aplicação do fio de aço galvanizado de 0,45 mm para amarrar o casco à porção distal da muleta. (B) Aplicação de malha ortopédica, seguida de algodão ortopédico. (C) Aplicação de gesso acrílico, que confere estabilidade ao membro, e fixação da muleta de Thomas, com a possibilidade de retirada a qualquer momento, preservando a bandagem. (D) Bezerro em estação com muleta de Thomas adaptada e bandagem gessada.

que conferiu maior controle da dor e do processo inflamatório. Após 12 dias, foi realizada a retirada da muleta de Thomas devido à dificuldade de adaptação do animal, mantendo-se exclusivamente a bandagem gessada. Na quarta semana (28º dia), devido ao crescimento do animal e à presença de escaras de contato, retirou-se a bandagem gessada, e o membro não

apresentou retração por fibrose. Diante dos resultados positivos, o bezerro foi mantido sem imobilização. Em novo exame bioquímico, após um mês de internação, o animal apresentou valores de CK (60,8 U/L) e AST (34,6 U/L) (Tabela 1). O paciente apresentou recuperação funcional completa da articulação e uso irrestrito do membro posterior no acompanhamento de quatro



Figura 5. Bezerro colocado em estação, com auxílio de tala e de cinta abdominal.

meses, sem necessidade de suporte adicional após a remoção das bandagens.

No segundo caso clínico, foi solicitado ao setor da Clínica de Bovinos e Pequenos Ruminantes do HOVET/FZEA/USP, Pirassununga, o atendimento de uma vaca adulta da raça Nelore, de 450 kg, com bezerro ao pé, cuja queixa principal era a incapacidade de se levantar. No dia anterior, o animal havia sido submetido a um procedimento de coleta de embriões, com anestesia epidural. Foi relatado que, durante o procedimento anestésico, houve dificuldade em obter analgesia adequada, com necessidade de repetidas infiltrações, o que exigiu a inserção da agulha diversas vezes para localizar o ponto de aplicação.

Ao exame físico, não havia alterações de parâmetros fisiológicos, a fêmea estava em boa condição de escore corporal. Na região compreendida entre as vértebras do sacro e o início das vértebras coccígeas, havia aumento de volume (Figura 6A). Possuía tônus de cauda e não demonstrava incontinência urinária. Apresentava claudicação severa devido à incapacidade de manter os membros posteriores estendidos e retos, mantendo os jarretes ao solo, caracterizando a postura de “perna de coelho” bilateral.



Figura 6. Manifestações clínicas da ruptura completa do músculo gastrocnêmio em vaca Nelore após múltiplas infiltrações epidurais para coleta de embriões. (A) Aumento de volume na região compreendida entre as vértebras do sacro e o início das vértebras coccígeas (círculo vermelho). (B) Fêmea Nelore, com bezerro ao pé, apresentando postura de “perna de coelho”.



Observaram-se ainda leve flexão do boleto com a sola do casco, mantendo o apoio no solo, sinais clínicos que corroboram a ruptura completa do músculo gastrocnêmio (Figura 6B e Vídeo 4 ).

Foi realizada uma tentativa de imobilização com gesso acrílico, desde a extremidade distal do casco até acima da articulação do jarrete, incluindo a articulação do tarso; porém, o animal não respondeu positivamente, permanecendo em decúbito após a aplicação. Face à inexistência de outras propostas de tratamento e ao seu prognóstico reservado, decidiu-se pela eutanásia da fêmea bovina, realizada por meio de protocolo farmacológico sequencial, visando à indução de inconsciência profunda, seguida de parada cardiorrespiratória. Inicialmente, administrou-se xilazina por via intravenosa (IV) como agente sedativo e miorelaxante, promovendo contenção química. Após confirmação de sedação adequada, procedeu-se à indução anestésica com tiopental sódico IV, até o estabelecimento de plano anestésico profundo. Em seguida, administrou-se cloreto de potássio (KCl) a 19,2% IV, em dose suficiente para induzir parada cardíaca, promovendo assistolia imediata. Esse protocolo está de acordo com diretrizes que preconizam a indução prévia de inconsciência antes do uso de agentes cardiotoxicos, garantindo um procedimento humanitário e minimizando o sofrimento.

## DISCUSSÃO

O pequeno número de relatos, bem como a falta de padronização dos achados ultrassonográficos, dificulta o estabelecimento do diagnóstico de processos parciais e unilaterais de ruptura do músculo gastrocnêmio. Em lesões completas e bilaterais, o diagnóstico geralmente pode ser estabelecido somente com o exame físico do animal, em que o jarrete toca o chão devido à desconexão funcional entre o músculo e o tendão, e o animal assume uma postura dita “perna de

coelho” (Figura 4).

Nas lesões unilaterais, a ultrassonografia auxilia no estabelecimento do diagnóstico, evidenciando alterações de ecotextura, ecogenicidade e perda da arquitetura do paralelismo das fibras musculares<sup>10</sup>. Na literatura da medicina humana foi relatado um padrão ultrassonográfico similar ao descrito no presente relato. Na ruptura total, temos uma imagem caracterizada pela interrupção do padrão heterogêneo normal de linhas hipoeóicas e hipereóicas paralelas ao tendão calcâneo comum, em seu ponto de inserção, entre as porções anatômicas dos músculos gastrocnêmio e sóleo, presença de coleções de líquido, representando hematoma e edema local e a substituição gradual de áreas anecoicas por áreas hipereóicas, que indicam a formação de tecido fibroso cicatricial, dependendo do quão avançada/crônica esteja essa lesão<sup>7,11</sup>.

O uso do ultrassom pode excluir a ocorrência de condições, como a bursite do calcâneo, que demonstra, na imagem ultrassonográfica, espessamento e irregularidade da parede da bursa, presença de líquido anecoico ou heterogêneo, dependendo de seu conteúdo possuir características assépticas ou não, e aumento de volume à palpação<sup>12</sup>; enquanto as radiografias são úteis para excluir a possibilidade de fratura do tarso<sup>3</sup>. Na ausência de alterações detectáveis pelos métodos ultrassonográficos ou radiográficos, deve-se considerar a hipótese de paresia do nervo tibial. Como diagnóstico diferencial, também temos que descartar doenças que causam processos necróticos/gangrenosos musculares, que podem comprometer a funcionalidade muscular, que não se restringem apenas ao músculo gastrocnêmio, como as contaminações por *Senna* sp<sup>6</sup>.

Ao consultar a literatura, não foram encontradas descrições sobre a relação entre um procedimento de anestesia peridural e a ocorrência de lesão no músculo gastrocnêmio. No caso da fêmea adulta, supõe-se que as repetidas infiltrações, quer por excesso de anestésico utilizado, quer pelo trauma entre as vértebras sacrais, associado a edema e hemorragia no



canal vertebral, tenham afetado a propriocepção, mesmo que de forma transitória, comprometendo a marcha do animal, levando ao esforço muscular excessivo para se levantar, resultando, dessa forma, na ruptura dos músculos gastrocnêmios<sup>6</sup>. Encontra-se na literatura perda parcial de função nervosa decorrente de fraturas de vértebras lombares associadas à ruptura bilateral do músculo gastrocnêmio.

O objetivo principal no tratamento das lesões do gastrocnêmio é imobilizar o membro em uma posição que facilite o processo de cicatrização, estimulando a formação de fibrose e garantindo a estabilização da região afetada<sup>13</sup>. No presente relato, obteve-se sucesso no tratamento de uma lesão unilateral por meio da aplicação de gesso acrílico associado à muleta de Thomas. Em bezerros, com idade entre zero e 15 dias, utilizou-se protocolo de imobilização por talas de alumínio durante seis a oito semanas<sup>14</sup>, em comparação ao presente relato, o gesso acrílico em associação com a muleta de Thomas, permitiu uma redução no tempo de cura, de duas semanas. Em potros, os casos avaliados, citam a aplicação de talas de fibra de vidro posicionadas

dorsalmente<sup>13</sup>. Em equinos, é retratada a cirurgia de reparação interna do tendão calcâneo comum com a implantação de fibra de carbono flexível<sup>13</sup>, em casos em que a ruptura do tendão está associada a ruptura do músculo gastrocnêmio. Essas técnicas parecem pouco aplicáveis em bovinos adultos, devido ao peso e carga submetidos e por isso, não há descrição de sucesso no tratamento conservativo e cirúrgico. Em casos unilaterais, as intervenções cirúrgicas como a transfixação externa de pinos intramedulares nas porções de epífise distal do fêmur e diáfise proximal da tíbia, com gesso acrílico aplicado sobre a extremidade dos pinos, são descritas em bovinos jovens<sup>15</sup>.

## CONSIDERAÇÕES FINAIS

A ruptura do músculo gastrocnêmio em bovinos apresenta prognóstico diretamente relacionado à idade do animal, à extensão da lesão e à possibilidade de estabilização do membro acometido. Em bezerros com ruptura unilateral, o diagnóstico precoce por meio da ultrassonografia permitiu a confirmação da lesão, a exclusão de diagnósticos diferenciais e a adoção de tratamento conservador eficaz, resultando em recuperação funcional satisfatória e menor tempo de convalescença.

Em contraste, na vaca adulta com ruptura bilateral, a gravidade do quadro clínico, falha da tentativa de imobilização e elevado peso corporal, inviabilizaram a abordagem terapêutica conservadora, culminando na eutanásia. Os achados reforçam a relevância da ultrassonografia especialmente nos casos unilaterais, enquanto lesões completas e bilaterais em bovinos adultos apresentam prognóstico reservado a desfavorável. Além disso, levanta-se a hipótese de que alterações neurológicas transitórias associadas a procedimentos anestésicos possam atuar como fatores predisponentes indiretos, o que destaca a necessidade de maior cautela clínica e de novos estudos para aprimorar o diagnóstico e o manejo dessa afecção.



## REFERÊNCIAS

1. BUDRAS, K.D.; HABEL, R.E. Bovine Anatomy. Hannover: Schlütersche GmbH & Co. KG; 2003. 138p.
2. PASQUINI, C. et al. Anatomy of Domestic Animals: Systemic & Regional Approach. 5ª ed. St. Louis: Sudz Publishing, 1989. p.168–170.
3. BLOWEY, W.R.; WEAVER, A.D. Locomotor disorders. In: BLOWEY, W.R.; WEAVER, A.D. Color Atlas of Diseases and Disorders of Cattle. 3a ed. Edinburgh: Mosby Elsevier, 2011. p.99-146.
4. SPURGEON, T.L. et al. Spurgeon's Color Atlas of Large Animal Anatomy: The Essentials. Philadelphia: Lippincott Williams & Wilkins; 2008. 184p.
5. COUTINHO, L.T. et al. Aspectos clínicos da ruptura do músculo gastrocnêmio em ruminantes: descrição de três casos. *Medicina Veterinária*, v.14, n.4, p.237–240, 2020.
6. MORI, A.P. et al. Bilateral gastrocnemius muscle rupture in a bovine. *Acta Scientiae Veterinariae*, v.45, p.5, 2017.
7. FLECCA, D. et al. US evaluation and diagnosis of rupture of the medial head of the gastrocnemius (Tennis Leg). *Journal of Ultrasound*, v.10, n.4, p.194–198, 2007.
8. KANEKO, J. J. et al. Clinical biochemistry of domestic animals. 6ª ed. San Diego: Academic Press, 2008. 882p.
9. JAIN, N.C. Schalm's Veterinary Hematology. 4ª ed. Philadelphia: Lea & Febiger, 1986. p.832-833.
10. CARNEIRO, R.K. et al. Lateral and medial musculatures of pelvic limbs in dogs-normal ultrasonographic anatomy. *Acta Scientiae Veterinariae*, v.50, 1892, 2022.
11. KWAK, H. et al. Diagnosis and follow-up US evaluation of ruptures of the medial head of the gastrocnemius (“Tennis Leg”). *Korean Journal of Radiology*, v.7, n.3, p.193–198, 2006.
12. REEF, V.B. et al. Muscle and bone ultrasonography. *Clinical Techniques in Equine Practice*, v.3, n.3, p. 268–273, 2005.
13. JESTY, S.A. et al. Rupture of the gastrocnemius muscle in six foals. *Journal of the American Veterinary Medical Association*, v.227, n.12, p.1965–1969, 2005.
14. BERTUGLIA, A. et al. A conservative treatment technique for gastrocnemius muscles rupture in young calves (7 cases). In: WORLD VETERINARY ORTHOPAEDIC CONGRESS (WVOC), 2010, Bologna, Italy. *Proceedings...* Bologna: WVOC, 2010. p.540–541.
15. DESROCHERS, A. et al. Farm Animal Surgery. DESROCHERS, A. et al. Surgery of the bovine musculoskeletal system. 2ª ed. St. Louis: Saunders Elsevier, 2017. p.344–438.